Copyright 2025 – mgo fachverlage GmbH & Co. KG • © Copyright 2025 – mgo

Umsetzung einer Implantatarbeit – was geht schon digital?

Digitale Probefahrt mit 17 Implantaten

Ein Beitrag von Ztm. Michael Weichenthal, Christian Köppke und Dr. Thomas Kaiser

Viele Patienten möchten vor einer kostenintensiven prothetischen Versorgung genau wissen, wie das Ergebnis aussehen und sich anfühlen wird. Mit der kunststoffgefrästen Probefahrt bietet sich nun die Möglichkeit, diesen Wunsch über ein digitales Backward Planning zu erfüllen. Bereits vor der ersten Präparation kann der Patient seine zukünftige Versorgung hinsichtlich Form, Größe und Ästhetik funktionell als auch optisch testen. Möglich wird dies dank der digitalen Durchgängigkeit, die als Basis für diesen außergewöhnlichen Fall diente.

Dr. Thomas Kaiser, der zusammen mit seinem 65-jährigen Vater diesen Behandlungsweg wählte, legte großen Wert darauf, den Prozess weitestgehend digital zu gestalten. Die ästhetisch-funktionelle Probefahrt wurde dabei in enger Zusammenarbeit mit Ztm. Michael Weichenthal und Christian Köppke von der Zahnmanufaktur Hilden umgesetzt. Sämtliche Anpassungen und Korrekturen werden während der Tragezeit am gefrästen Kunststoffprovisorium vorgenommen und fließen anschließend digital in die endgültige Versorgung ein. Die Autoren zeigen, wie sie gemeinsam eine funktionelle und ästhetische Versorgung realisieren konnten. In solchen Fällen ist eine vollständige Neuanfertigung häufig unumgänglich – insbesondere, wenn zusätzlich eine Bisshebung erforderlich ist. Diese komplexe Herausforderung erfordert eine enge Abstimmung zwischen Praxis und Labor sowie ein klares prothetisches Konzept.

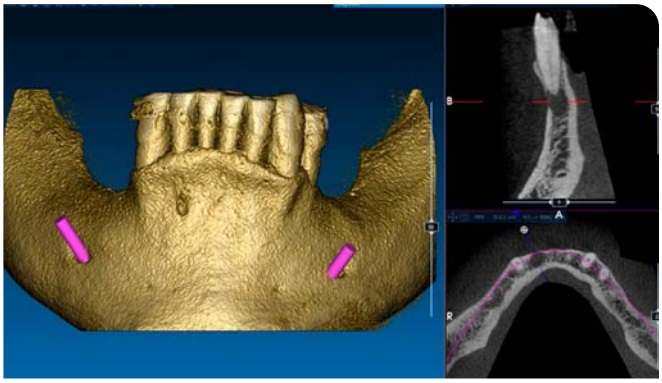

^ 01–03
Ausgangssituation im Röntgen, im digitalen Scan und klinisch

Copyright 2025 – mgo fachverlage GmbH & Co. KG • © Copyright 2025 – mgo

Klinischer Erstbefund

Der Patient hatte nach einer 14 Jahre dauernden Interimsphase den Mut gefasst, eine definitive Versorgung anzugehen. Er ist Nichtraucher und allgemeinanamnestisch ohne Besonderheiten.
Nach dem klinischen Erstbefund erfolgte zunächst der digitale Intraoralscan der Ausgangssituation, um eine präzise Basis für die weitere Behandlungsplanung inkl. digitaler 3D-Implantatplanung zu schaffen. Die Situation war für das Backward Planning noch nicht ausreichend **(Abb. 1 bis 3)**.

Die Interimsprothese

In einem ersten Schritt wurde die Extraktion aller Zähne und Socket Preservation sowie die Reduktion des Knochens in der Unterkieferfront geplant, um ausreichend Platz für die Prothetik zu schaffen. Anschließend wurde der Patient mit einer Interimsprothese versorgt **(Abb. 4)**. Diese wurde ca. drei Monate nach Extraktion mittels Double-Scan-Technik mit dem DVT digitalisiert und diente in der Implantatplanung als Orientierung für die definitiven Implantatpositionen. Hierzu wird die Prothese bei Bedarf mit einem Silikon unterfüttert und mit Scan-Marker-Kugeln versehen. Zunächst wird die Prothese und anschließend der Patient mit eingesetzter Prothese geröntgt. Das Matching geschieht dann über die Erkennung der röntgenopaken Kugeln. Die temporär unterfütterte Prothese dient dann als Basis für die schleimhautgetragene, 3D-gedruckte Bohrschablone, welche zusätzlich mit Pins fixiert wird **(Abb. 5 bis 7)**.

Planung der definitiven Versorgung und Probefahrt

Im nächsten Schritt erfolgte die digitale prothetische Planung der definitiven Versorgung **(Abb. 8a bis i)**: Vorgesehen war ein implantatgetragener Zahnersatz, herausnehmbar konzipiert für eine komfortable und hygienische Handhabung. Dabei standen unterschiedliche Halteelemente zur Auswahl – unter anderem ein Stegdesign, Teleskopkronen bzw. eine Konuskronenlösung. Die Auswahl erfolgte individuell, basierend auf den anato-

^ 04 **Der Patient mit dem Provisorium direkt nach der Zahnentfernung**

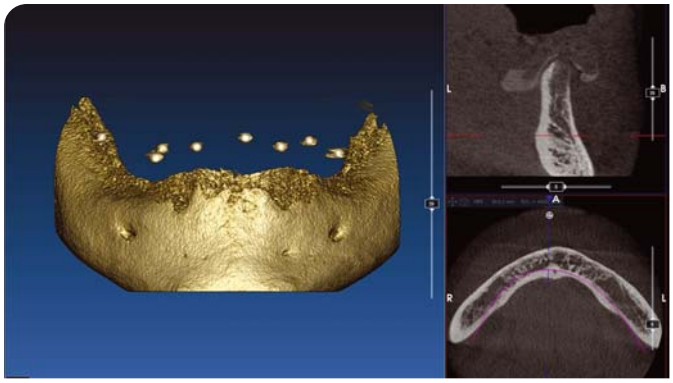

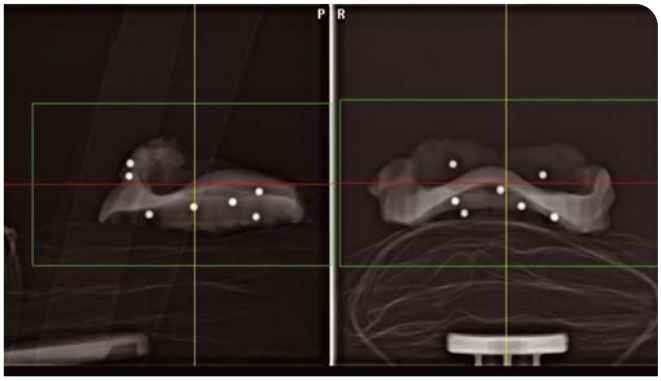

^ 05–07 **DVT mit unterfütterter Interimsprothese**

© Bilder: Dr. Kaiser, Zahnmanufaktur Hilden

Copyright 2025 – mgo fachverlage GmbH & Co. KG • © Copyright 2025 – mgo

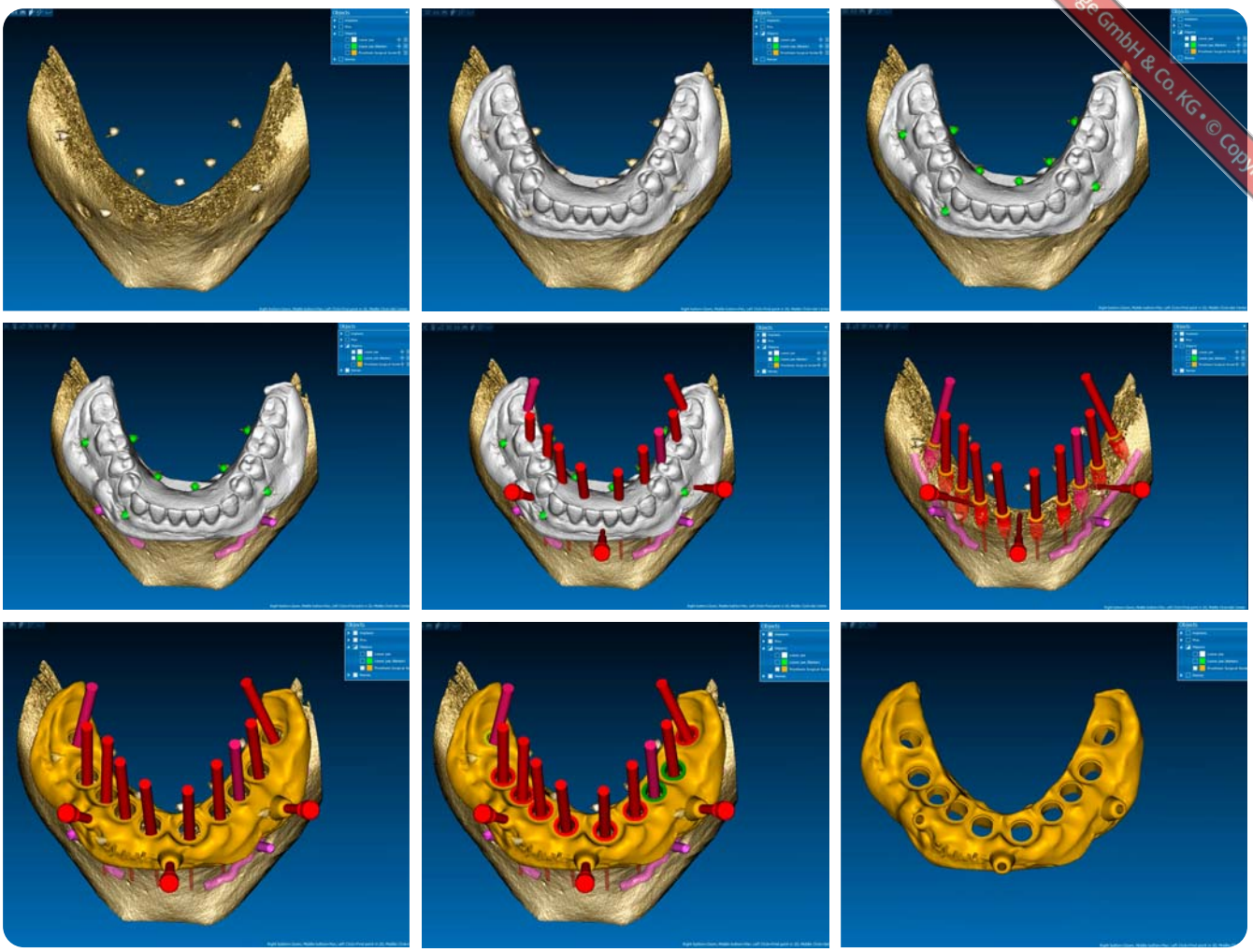

^ 08a–i **3D-navigierte Planung der Implantate für den Unterkiefer mit der Versorgung mit 17 Implantaten. Letzte Abbildung: OP-Schablone.**

mischen Voraussetzungen, der Implantatposition sowie den funktionellen Anforderungen. Ziel war stets eine langzeitstabile, patientenfreundliche Versorgung, die sich harmonisch in Funktion und Ästhetik einfügt.

Basierend auf den vorliegenden funktionellen und ästhetischen Parametern wurde die Bisshebung virtuell umgesetzt und die neue vertikale Dimension am Bildschirm simuliert. Im Anschluss daran erfolgte das Design der provisorischen Versorgung als ästhetische und funktionelle Probefahrt, welches sowohl zur funktionellen Erprobung als auch zur ästhetischen Vorschau diente. Die daraus generierten 3D-gedruckten Provisorien ermöglichten eine sichere Evaluierung im Patientenmund – ein wichtiger Schritt auf dem Weg zur finalen Versorgung. Nach dem Einsetzen der ersten ästhetischen Anprobe wurde die Situation im Patientenmund nochmals genau evaluiert. Die Anprobe diente nicht nur der Beurteilung von Form, Stellung und Farbe der Zähne, sondern auch der Überprüfung der Funktion in der neuen Bisslage. Die digitale Vorplanung bestätigte sich dabei weitgehend, jedoch zeigte sich in der klinischen Situation die Notwendigkeit einer kaudalen Verlagerung der Bissebene, um eine harmonische Okklusion und funktionelle Stabilität zu gewährleisten. Diese Erkenntnis konnte direkt in das digitale Implantat-Design einfließen und wurde im weiteren Verlauf konsequent umgesetzt. Durch die frühzeitige Kontrolle in der provisorischen Phase wurde somit eine sichere Grundlage für die finale Versorgung geschaffen. Um die gewonnenen Erkenntnisse präzise zu dokumentieren und gegebenenfalls digital weiterzuverarbeiten, erfolgte ein Intraoralscan der Ästhetikanprobe. Dieser diente als Grundlage für die finale Ausarbeitung und ermöglichte dem Zahntechniker eine gezielte, patientenindividuelle Anpassung auf Basis realer klinischer Daten.

17 Implantate eingegliedert

Es erfolgte die Versorgung mit insgesamt 17 Implantaten **(Abb. 9a bis d)**, davon setzte der Autor sieben im Oberkiefer und zehn Implantate (Camlog Conelog Progressive Line) im Unterkiefer. Die Einheilphase betrug mindestens vier Monate. Der Scan der Mundsituation erfolgte präzise mithilfe von Scanbodys auf den Implantaten **(Abb. 10 und 11)**. So konnte die

Copyright 2025 – mgo fachverlage GmbH & Co. KG • © Copyright 2025 – mgo

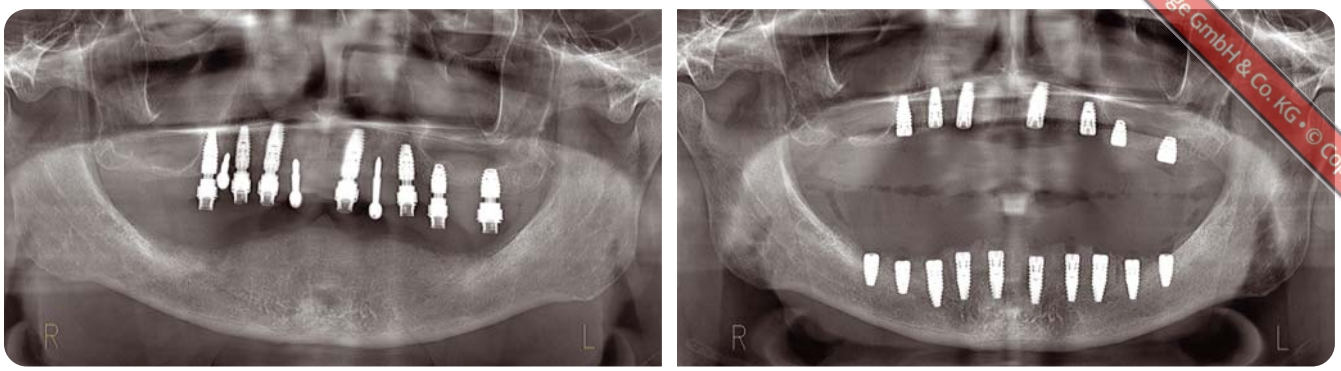

^ 09a/b **Versorgung mit 17 Implantaten**

^ 09c/d **Freigelegte Implantate (Zahn 36 wurde „schlafen gelegt“)**

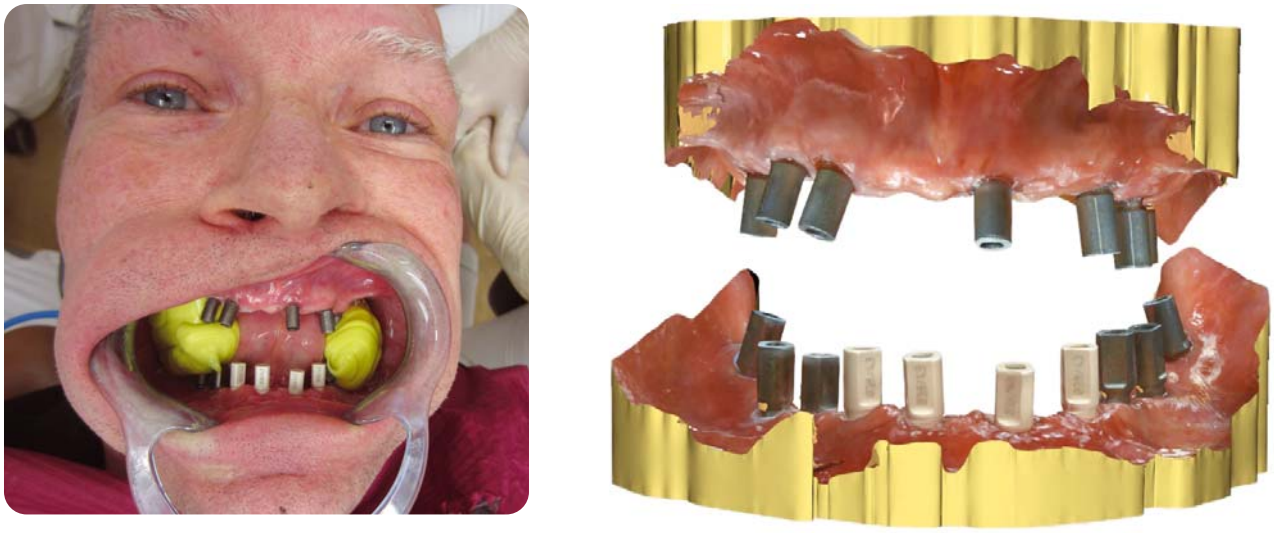

^ 10/11 **Scan der Implantate**

Implantatposition digital exakt erfasst und die Basis für die weitere prothetische Versorgung geschaffen werden.
Die Daten wurden an das Labor übermittelt, in dem das Provisorium mit Originalzahnformen (Candulor Physiostar NFC OK FZ 884, UK FZ 996, SZ Bonartic II 06) zum Try-in in Kunststoff gefräst wurde. Beim Try-in wurde die geplante Versorgung intraoral eingesetzt, um Passung, Ästhetik und vor allem die korrekte Bisslage zu überprüfen **(Abb. 12)**. Während dieser ersten Probefahrt stellte sich heraus, dass sich die Okklusion und Ästhetik der Zähne für den Patienten nicht optimal darstellte.

Copyright 2025 – mgo fachverlage GmbH & Co. KG • © Copyright 2025 – mgo

Der Autor entschied sich zu einer erneuten Herstellung der Bissnahme. Durch die gezielte Kontrolle konnten somit frühzeitig funktionelle Feinabstimmungen vorgenommen und die Grundlage für ein stabiles und komfortables Endergebnis geschaffen werden **(Abb. 13a und b)**.
Die Bisslage, Ästhetik und Funktion waren nun aus Sicht des Patienten optimal eingestellt. Zusätzlich ermöglichten Vorwälle eine gezielte Kontrolle der Platzverhältnisse für die finale Ausarbeitung der Versorgung.

Anfertigung der Primärteile mit dem Zahntechniker

Bis zu diesem Behandlungszeitpunkt wurden alle Schritte digital vorgeplant und gefertigt. Die Planung der definitiven Versorgung erfolgte in enger Abstimmung mit dem Zahntechniker. Dabei wurde besonderer Wert auf die individuellen Platzverhältnisse gelegt, um eine funktionell und ästhetisch optimale Lösung zu realisieren. Die zahntechnische Ausführung wurde daher als konische Verbindung mit insgesamt sieben Innenteleskopen im Oberkiefer und neun Innenteleskopen im Unterkiefer konzipiert **(Abb. 14a und b)**, um maximale Stabilität und Passgenauigkeit zu gewährleisten. Die konische Struktur wurde digital konstruiert und präzise aus CAM-Titan-Rohlingen des Conelog-Systems gefräst. Für eine optimale Passung erfolgte anschließend ein analoges Nachfräsen am Parallelfräsgerät mit einem Konuswinkel von 2°, ergänzt durch eine vestibuläre Rille zur besseren Orientierung. Die finale Kontrolle der Passform und Platzverhältnisse wurde mithilfe einer gefrästen PMMA-Schiene durchgeführt **(Abb. 15)**. Die gefräste PMMA-Schiene gewährleistet eine präzise Überprüfung in echter Nulllage – vollständig spannungsfrei. Dank der passgenauen Lagerung ausschließlich auf den Teleskopen kommt es zu keinerlei Verdrehungen der Innenteile. Die Konstruktion schließt spaltfrei und ohne jegliche Kompression ab.

Anfertigung der Sekundärteile

Während der Anprobe mit den Innenteleskopen erfolgte ein Scan zur digitalen Erfassung der klinischen Situation. Anschließend wurden die Konuskappen digital konstruiert und aus dem Fräsmaterial Sintron (Amann Girrbach) gefertigt. Diese wurden manuell aufgepasst. Danach folgte ein Modellscan der Sekundärteile für die Tertiärkonstruktion.

Anfertigung der Tertiärkonstruktion

Die Tertiärkonstruktion wurde ebenfalls aus Sintron gefertigt und bewusst als Minimaldesign konzipiert – möglichst leicht und schlank, dabei aber funktional stabil. Auch sie wurde konisch umgesetzt, um einen optimalen Übergang zur gefrästen Kunststoffbasis zu gewährleisten und ausreichend Platz zu schaffen. Die Konstruktion verfügt über eine gezielte Spielpassung auf den Konuskappen, sodass ein definierter Klebespalt entsteht. Dieser ist

^ 12 **Try-in des kunststoffgefrästen Provisoriums mit Prüfung der Bisslage. Das Ergebnis stellte sich für den Patienten hinsichtlich der Bisslage und Ästhetik noch nicht optimal dar.**

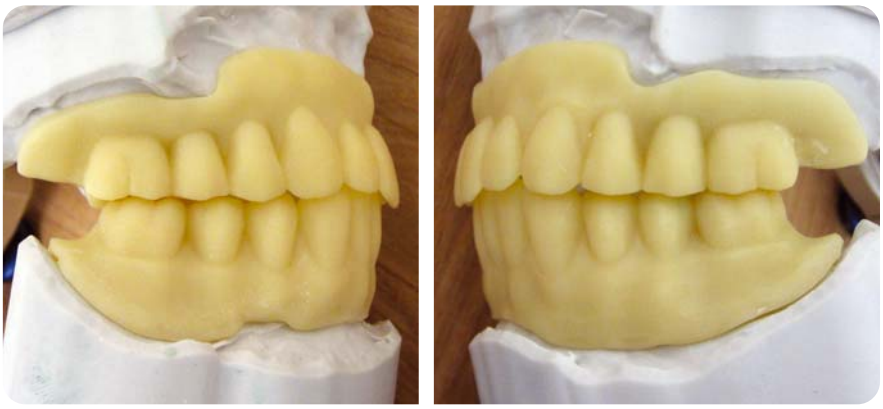

^ 13a/b **Neues Try-in mit gefräster Anprobe**



^ 14a/b **Konische Verbindung mit insgesamt sieben Innenteleskopen im Oberkiefer und neun Innenteleskopen im Unterkiefer**

Copyright 2025 – mgo fachverlage GmbH & Co. KG • © Copyright 2025 – mgo

› 15 **Anprobe der Innenteleskope mithilfe einer gefrästen PMMA-Schiene zur Passungskontrolle**

^ 16a–c **Aufgestecktes Tertiärkonstruktionsdesign, basal für die Metallbasis ausgespart, im Mund für die Okklusionsprüfung, damit eine spannungsfreie und passgenaue Eingliederung der Versorgung sichergestellt werden kann.**

entscheidend für eine sichere und dauerhafte Befestigung. Für die finale Ästhetik- und Funktionskontrolle wurde das dritte Try-in im 3D-Druckverfahren hergestellt. Das Verkleben der Primär- mit der Sekundärkonstruktion erfolgte direkt im Mund, um eine spannungsfreie und passgenaue Eingliederung der Versorgung sicherzustellen. Nach dem Verkleben wurde das dritte Try-in aufgesetzt und final kontrolliert. Diese Daten dienen sowohl der Qualitätssicherung als auch der weiteren prothetischen Planung und Fertigung **(Abb. 16a bis c)**. Der Vorteil, dass die Try-ins in Originalzahnformen gestaltet waren, zahlt sich für die Fertigstellung der Arbeit nun aus.

Im Rahmen der geplanten digitalen Fertigung sollten die Gingiva und Zähne präzise gefräst und anschließend auf die Tertiärkonstruktion aufgesetzt sowie anpolymerisiert werden. Leider stellte sich heraus, dass diese Vorgehensweise nicht realisierbar war. Aufgrund der Materialeigenschaften und der Belastungen während des Fräsprozesses bestand eine hohe Wahrscheinlichkeit, dass die Kunststoffanteile in der Fräsmaschine brechen würden.

Um dennoch ein optimales Ergebnis zu erzielen, wurde auf eine bewährte manuelle Vorgehensweise zurückgegriffen: Die Zähne und die Gingiva wurden anhand der Vorwälle aus den Try-in-Proben sorgfältig manuell aufgebaut und fertiggestellt **(Abb. 17)**. Dabei kam ein klassisches Duplikatmodell aus Gips zum Einsatz, das eine präzise und schonende Verarbeitung ermöglichte.

Für das Team stellte die digitale Umsetzung dieser komplexen Implantatversorgung zunächst eine experimentelle

^ 17 **Neben digitaler Fertigung ist ein analoges Modellmanagement zur Qualitätssicherung der Einzelschritte wichtig.**

Copyright 2025 – mgo fachverlage GmbH & Co. KG • © Copyright 2025 – mgo

Prozesskette mit einer wertvollen Lernkurve dar, die künftig deutlich effizientere Abläufe ermöglicht. Basierend auf den gewonnenen Erfahrungen lässt sich nun gezielt auf einzelne Modelle verzichten, ohne die Präzision oder Prozesssicherheit zu beeinträchtigen.

Fazit

Dieses Vorgehen zeigt, dass neben modernsten digitalen Technologien die Kombination aus digitaler und klassischer Zahntechnik oft die beste Lösung darstellt, um hohe Qualität und Sicherheit in der Fertigung zu gewährleisten. Die ästhetisch-funktionelle Probefahrt mit Backward Planning und digitaler Umsetzung ist ein perfektes Beispiel für die digitale Zukunft der patientenorientierten Zahntechnik. Für den Zahnarzt ergab sich aus der engen Zusammenarbeit mit der Zahnmanufaktur Hilden von der Planung bis zur Eingliederung der Arbeit ein großer Zugewinn an Sicherheit und Vorhersagbarkeit. So konnten die digitalen Schritte jederzeit gemeinsam online am Bildschirm besprochen werden **(Abb. 18 bis 21)**.

Kontakt
Die Zahnmanufaktur Hilden GmbH
Michael Weichenthal
Hofstr. 64 / Gebäude 13b
40723 Hilden
Tel. +49 2103 258980
info@zahnmanufaktur-hilden.de
www.zahnmanufaktur-hilden.de

^ 18/19 **Fertige herausnehmbare Versorgungen mit Tertiärstruktur**

> 20/21
Der überglückliche Patient, der jetzt wieder kraftvoll ins Brötchen beißen kann.

Copyright 2025 – mgo fachverlage GmbH & Co. KG • © Copyright 2025 – mgo

dd Vita

Ztm. Michael Weichenthal leitet die Zahnmanufaktur Hilden GmbH seit 2012. Unter seiner Führung fertigt das Unternehmen sowohl digitale als auch analoge Zahntechnik auf höchstem Niveau. Das Labor bietet eine Kombination aus handwerklicher Präzision und moderner Technik, einschließlich CAD/CAM- und 3D-Drucktechnologien. Er hat gemeinsam mit Christian Köppke die ästhetische und funktionelle Probefahrt auf digitaler Basis konzipiert, die es ermöglicht, Patienten vorab die Möglichkeit zu geben, ihre zukünftige Versorgung hinsichtlich Form, Größe und Aussehen zu testen.

dd Vita

Dr. Thomas Kaiser ist niedergelassener Zahnarzt mit Schwerpunkt auf hochwertige Prothetik und ästhetische Zahnheilkunde. In seiner täglichen Praxis verbindet er handwerkliches Können mit digitalen Workflows – immer mit dem Ziel, funktionale und ästhetische Spitzenleistungen für seine Patienten zu erzielen. Nach seinem Zahnmedizinstudium an der Universität Düsseldorf sammelte Dr. Kaiser umfassende Erfahrungen in verschiedenen chirurgisch und prothetisch ausgerichteten Praxen. 2017 gründete er seine eigene Praxis, die heute als moderne Anlaufstelle für ganzheitliche Zahnmedizin gilt. Kontinuierliche Fortbildungen und der Blick für technische Innovationen prägen seinen beruflichen Weg bis heute.

dd Vita

Christian Köppke beschäftigt sich seit Ende seiner Ausbildung zum Zahntechniker in der Zahnmanufaktur Hilden Anfang 2016 mit der Digitalisierung in der Dentaltechnik. Er setzte im Labor analoge herkömmliche Prozesse in die digitale Zahntechnik um. Und damit verbunden die großen Vorteile der CAD/CAM-Technologie wie hohe Präzision, Reproduzierbarkeit, ästhetisch hochwertige Ergebnisse und eine immense Arbeitserleichterung. Gemeinsam mit Michael Weichenthal hat er das Konzept der ästhetischen und funktionellen Probefahrt entwickelt. Gebürtig stammt Christian Köppke aus Halle und ist seit zwölf Jahren bei der Zahnmanufaktur tätig.